

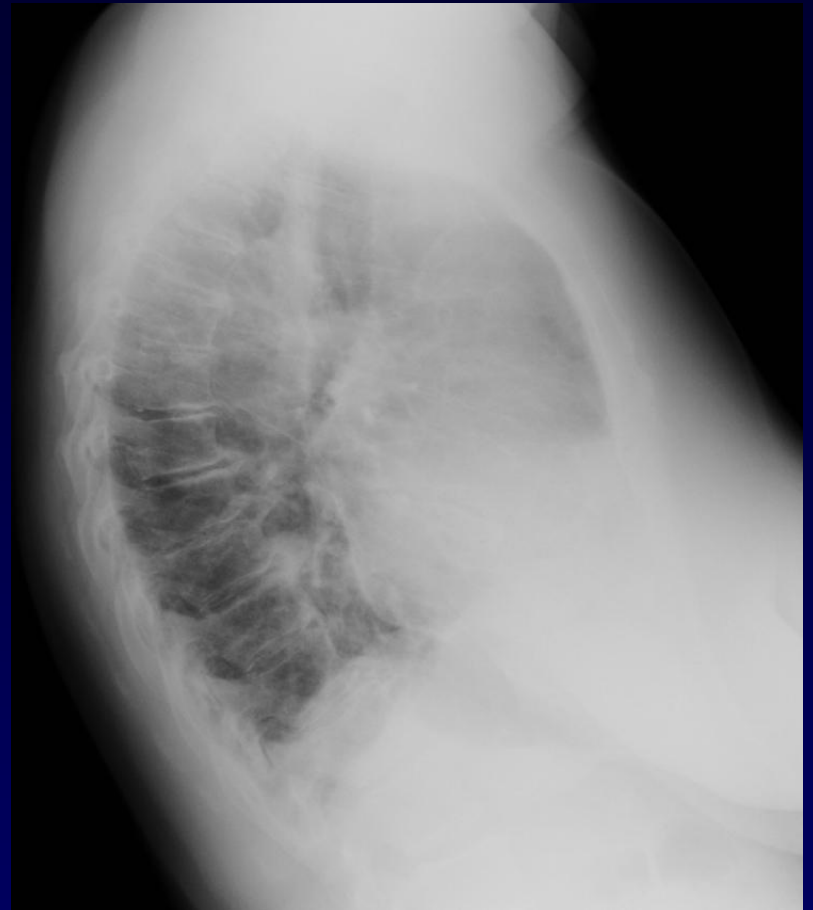
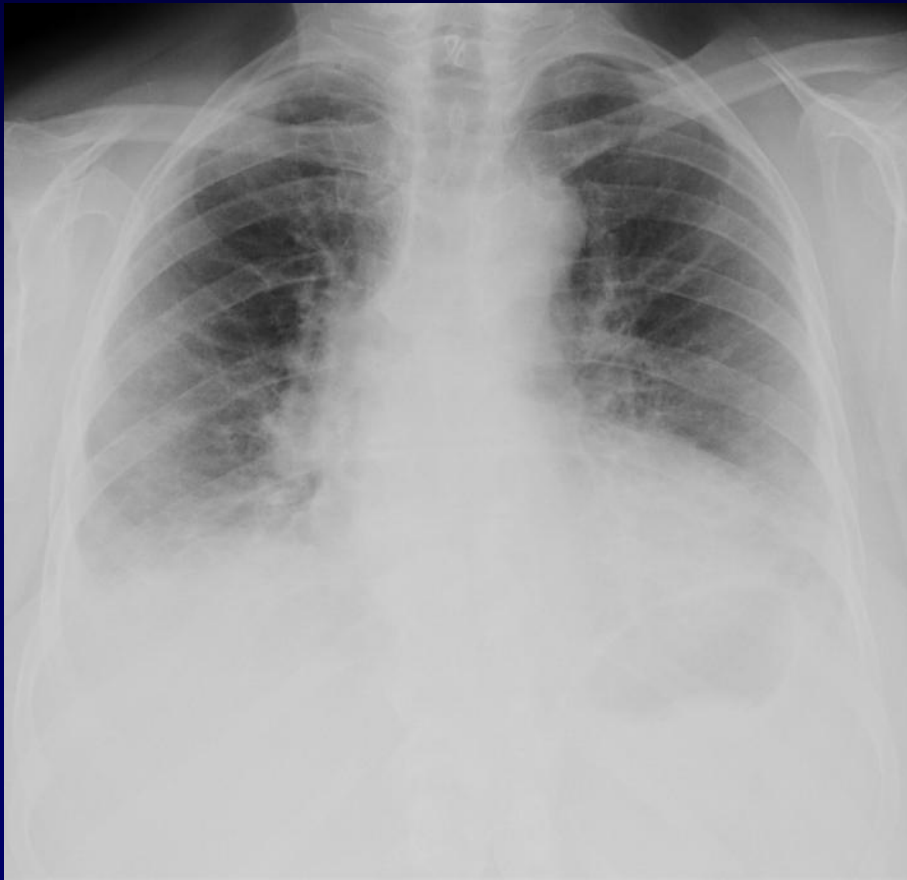


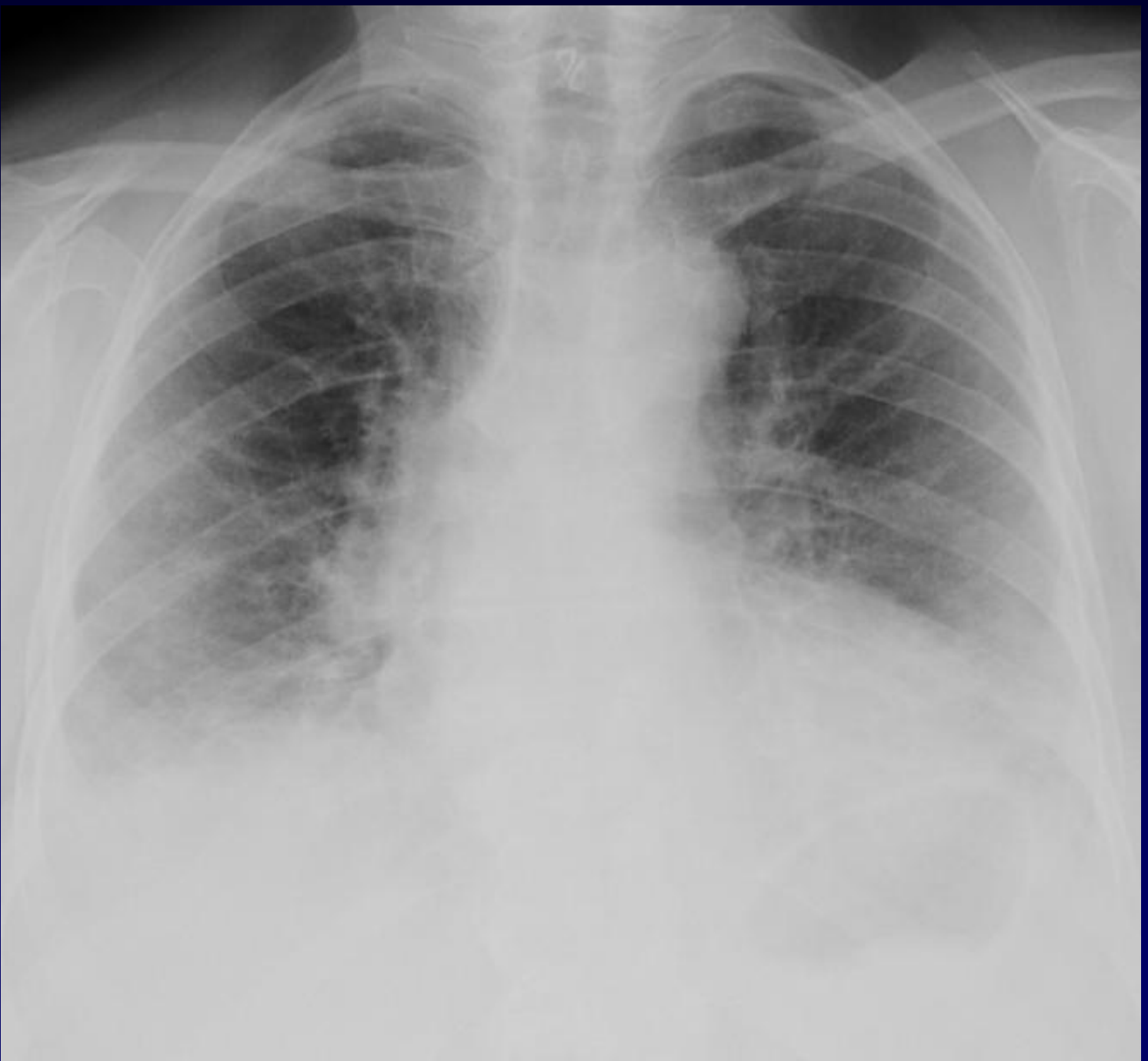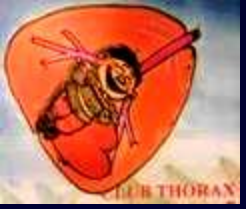Alexis LACOUT

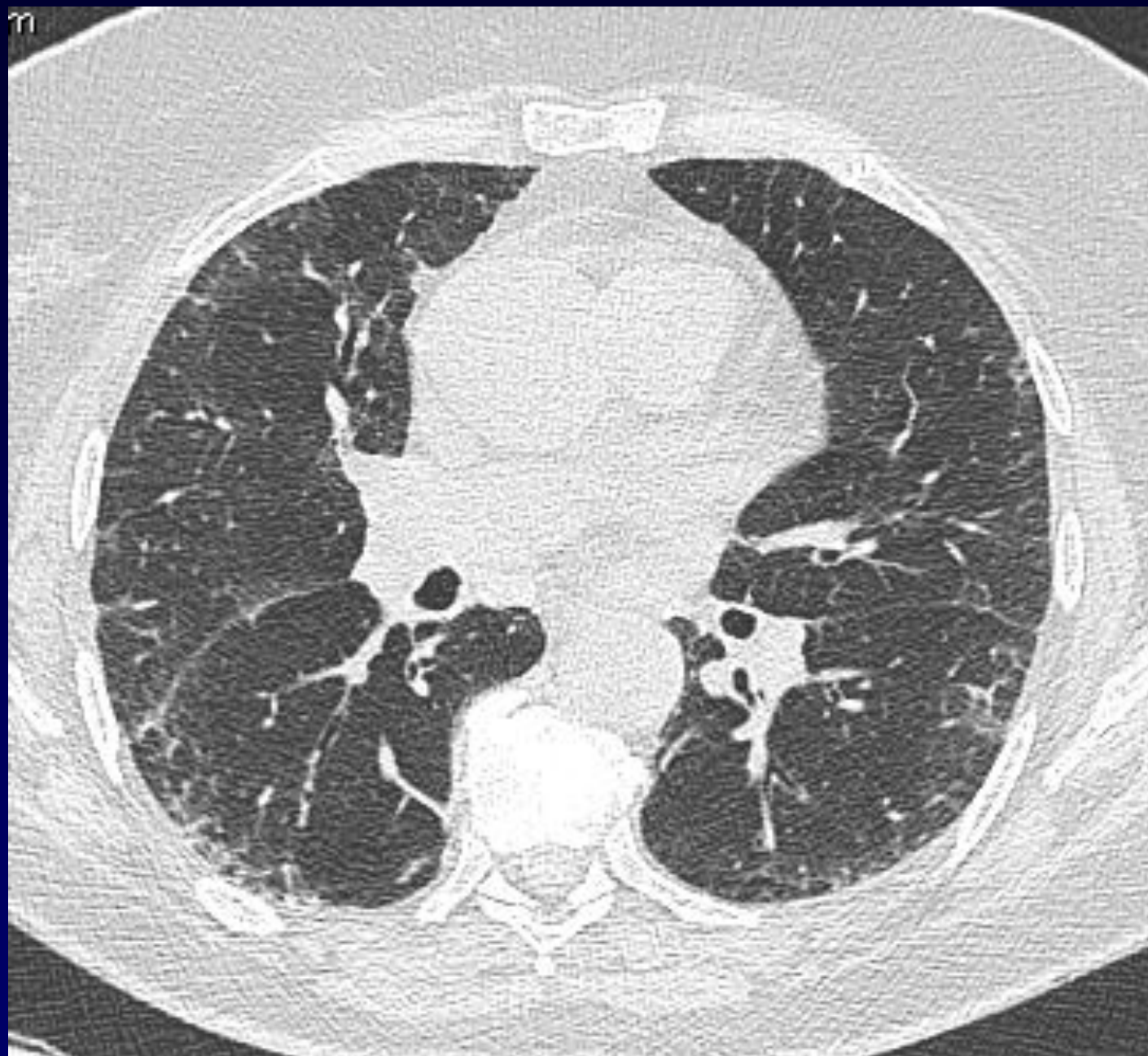
Femme de 76 ans

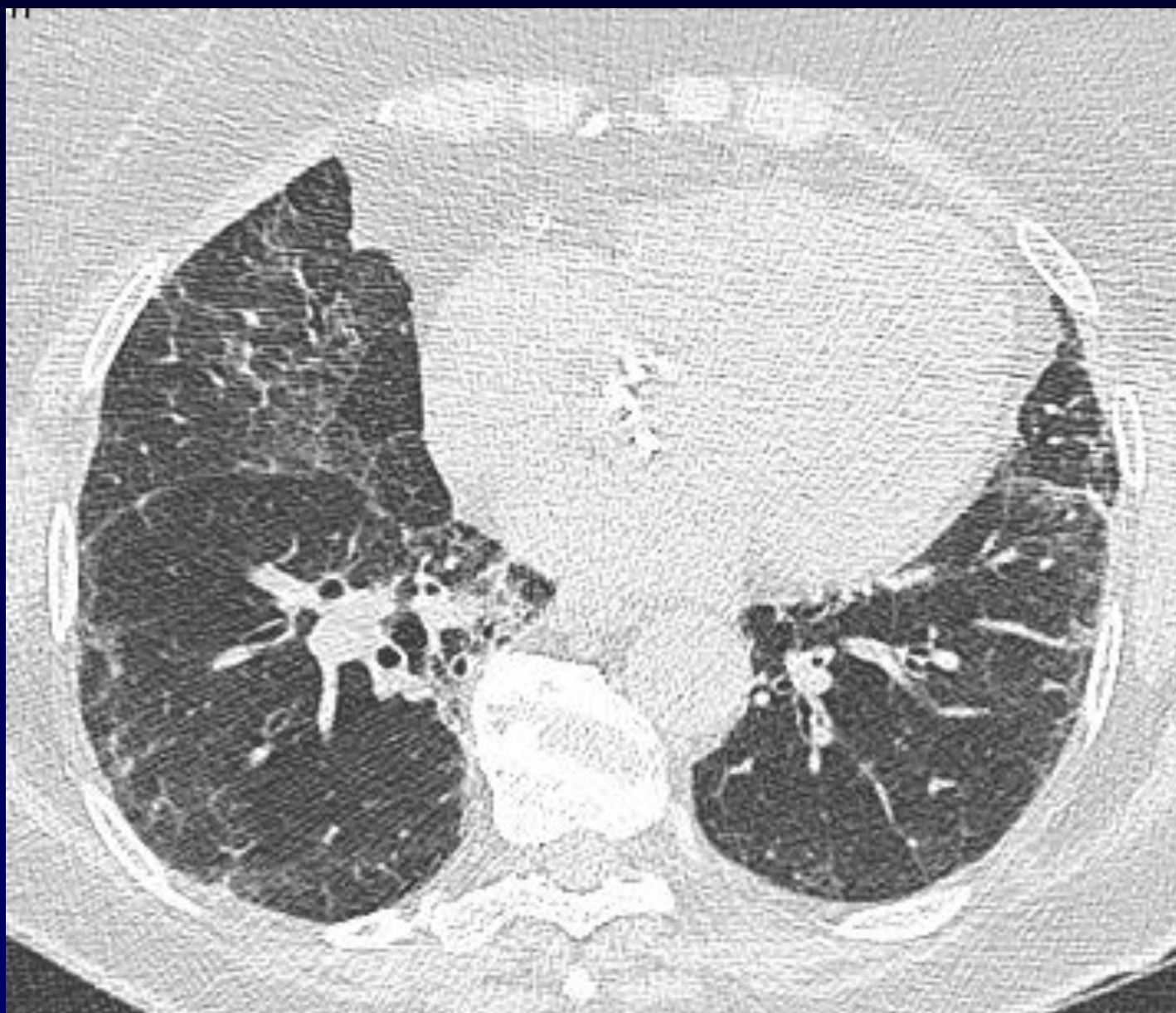
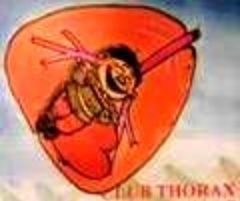Bilan de toux et dyspnée

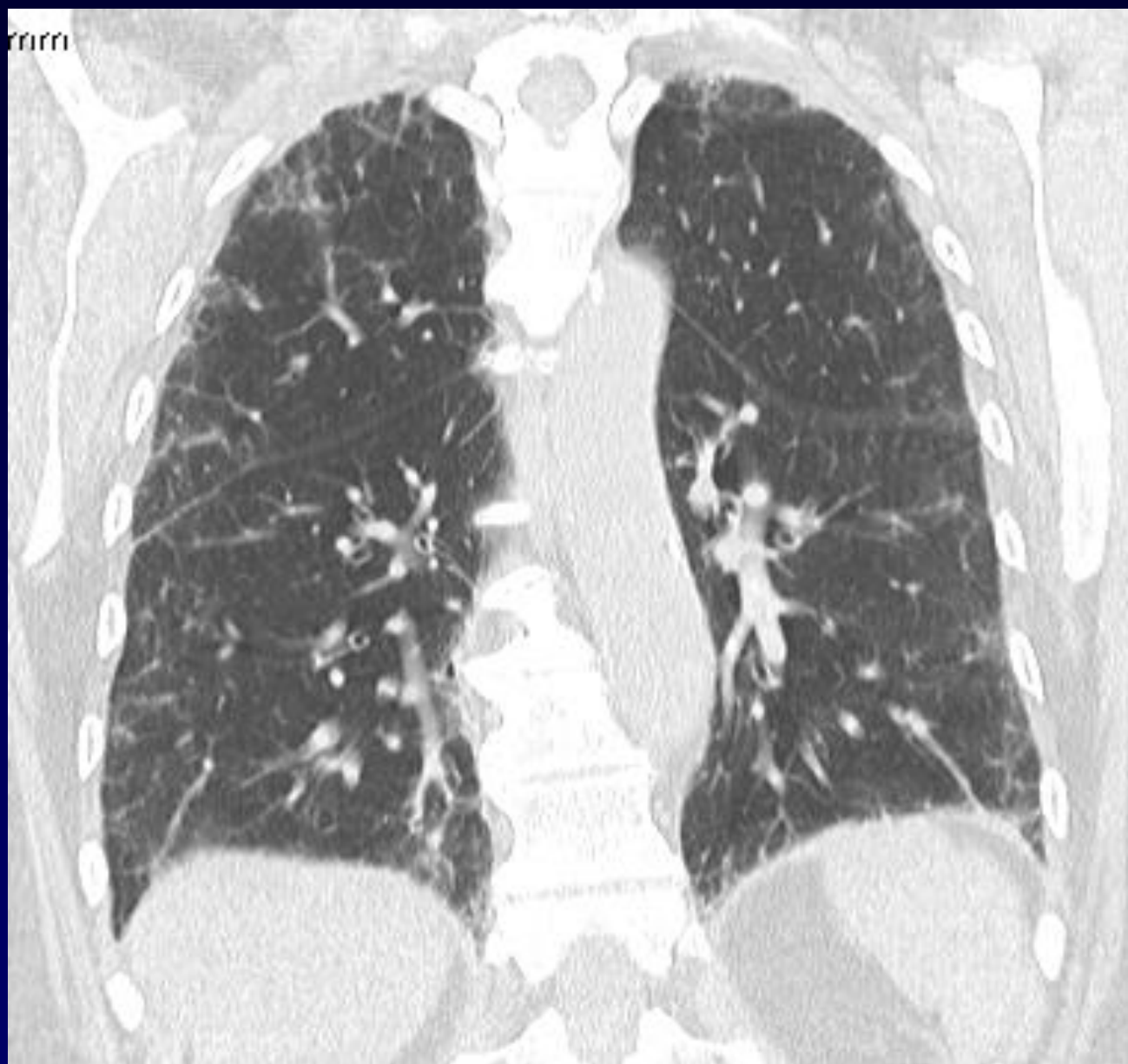Antécédent d'infections urinaires récurrentes

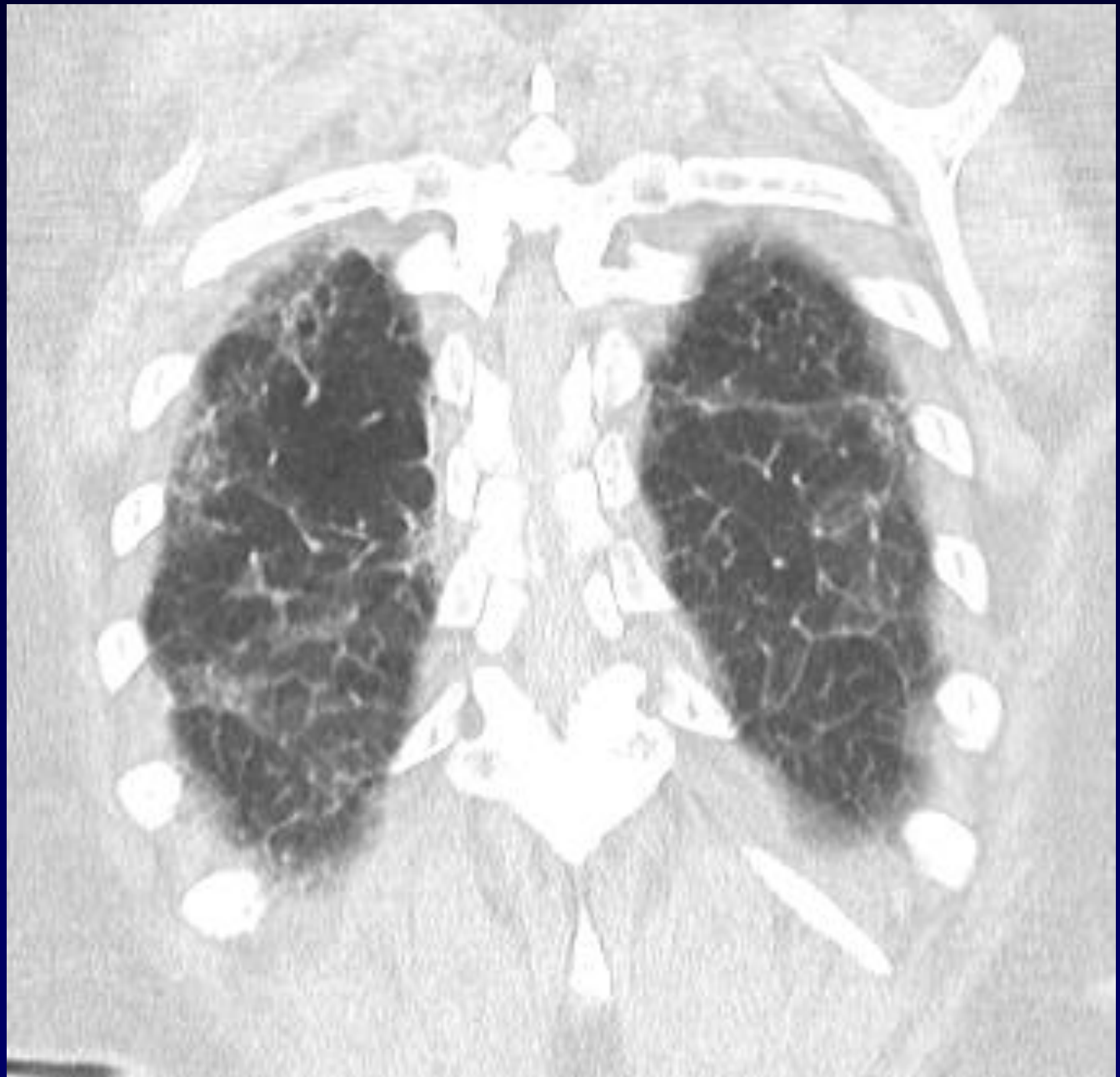
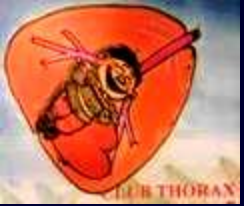


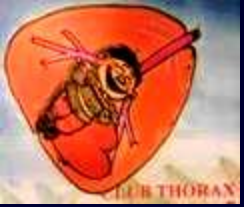




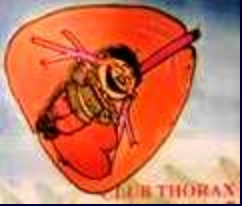





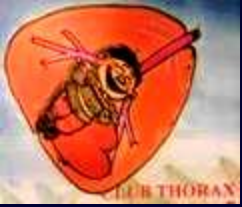Diagnostic ?



Diagnostic

Pneumopathie interstitielle non spécifique (PINS)

PINS secondaire à une prise de Furadantine



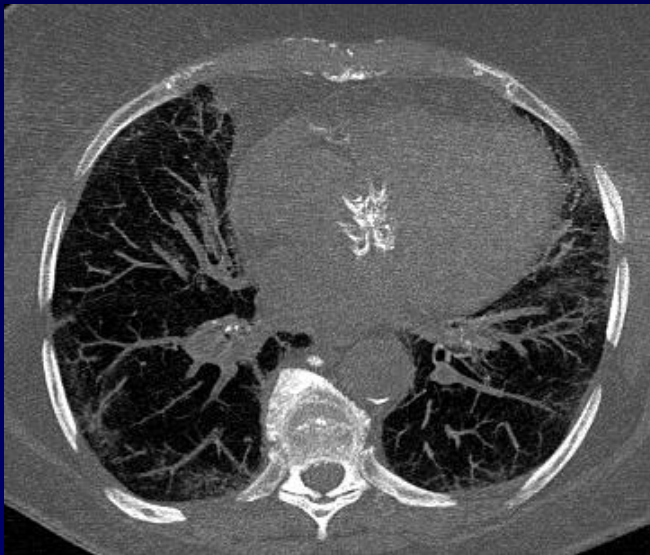
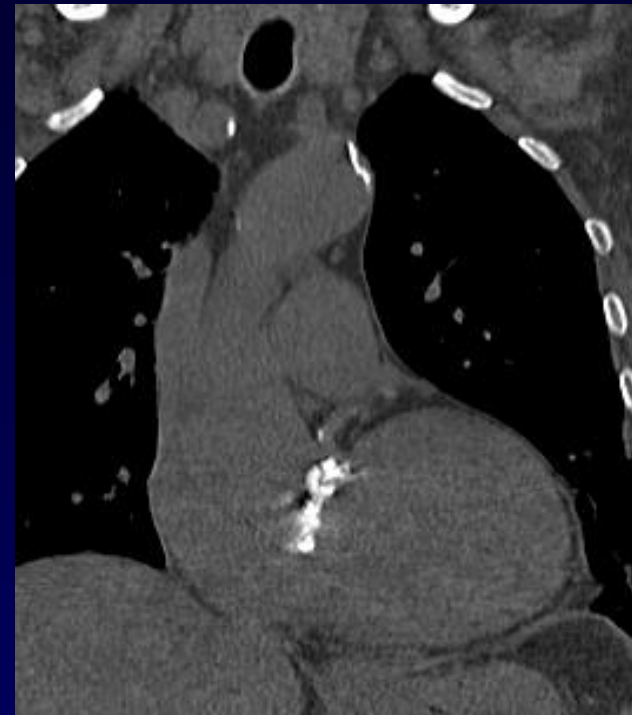
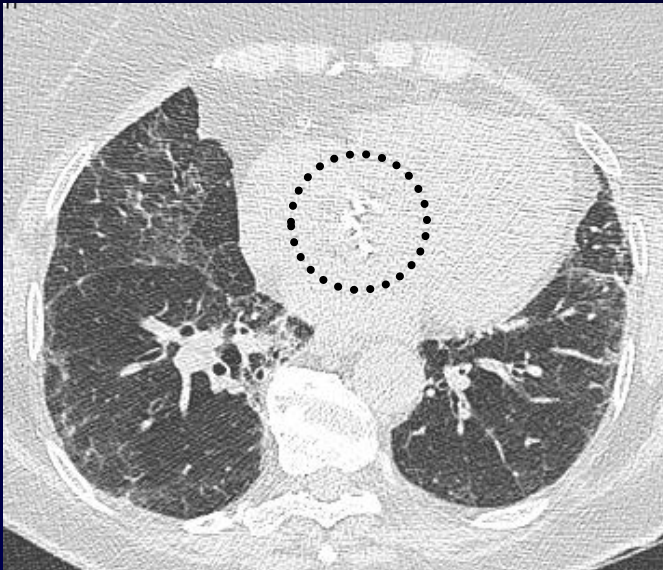
PINS médicamenteuse

Verre dépoli périphérique

Réticulations mais pas de rayon de miel

Quelques bronchectasies visibles sur console (fibrose)

Prise de Furadantine



Certes, l'arrêt de la Furadantine s'impose, mais il est urgent de s'occuper de son RAC...